Lane Medical Library 1913

Kasuistischer Beitrag zur Lehre vom Uteruskarzinom

Inaugural-Dissertation

zur

Erlangung der Doktorwürde

der

hohen medizinischen Fakultät

der

Friedrich-Alexanders-Universität Erlangen

vorgelegt von

Karl Heuner,
aus Nürnberg.

Tag der mündlichen Prüfung: 4. August 1913.

Erlangen 1913
Druck der Univ.-Buchdruckerei von E. Th. Jacob.

Gedruckt mit Genehmigung der hohen medizinischen Fakultät Erlangen.

Referent: Herr Prof. Dr. Hauser.

Dekan: Herr Prof. Dr. Seitz.

Über Uterus-Karzinome sind so viele Arbeiten schon herausgegeben, dass eine weitere Mitteilung auf diesem Gebiet nur dann gerechtfertigt erscheint, wenn der Fall besondere Eigentümlichkeiten, sei es pathologisch-anatomischer, sei es klinischer Natur, darbietet. Der Fall über den ich berichten möchte, bietet nun, abgesehen von verschiedenen interessanten pathologisch-anatomischen Eigentümlichkeiten, auf die ich weiter unten des Näheren eingehen werde, klinisch etwas ganz besonders Merkwürdiges, nämlich, dass ein Corpuskarzinom erst auf dem Sektionstische festgestellt werden konnte, nachdem vorher von einem kompetenten, gynaekologisch geschulten Untersucher nur die Metastase des Haupttumors an der Urethra nachgewiesen werden konnte.

Nachfolgend die Krankengeschichte, für deren gütige Überlassung ich Herrn Geheimrat Pensoldt zu grossem Danke verpflichtet bin.

G. G. Metzgersfrau, 32 Jahre, aufgenommen am 20. XII. 09, gestorben am 3. I. 10.

Anamnese: Früher nie krank; seit 5 Wochen klagt sie über Blasenleiden, welches sich in häufigem Harndrang zeigte; der Harn geht dabei nur tropfenweise ab, und ist das Harnlassen mit brennenden Schmerzen verbunden, die auch nach dem Wasserlassen noch einige Zeit anhalten. Vor 14 Tage wurde sie zum erstenmale vom Arzte katheterisiert, von da ab täglich zweimal von ihrem Gemahl, der hierin vom Arzte eingewiesen war. Seit der Vor-

nahme des Katheterismus geht der Urin nicht mehr von selbst ab. Ausserdem klagt Patientin seit 5 Wochen über heftige Schmerzen im Bereich des rechten Hüftgelenks, besonders auch in der Gegend des Tuber ossis ischii. Seit 14 Tagen auch über Schmerzen auf der Brust.

Status am 20. XII. Mittelgrosse Person, in mittlerem Ernährungszustande. Muskulatur kräftig, Fettpolster gut entwickelt. Hirnnerven o. B. Pupillen reagieren prompt. Mund und Rachenorgane in Ordnung, Thorax gut gebaut. hebt sich gleichmässig. Untere Lungengrenzen an normaler Stelle. Auf den Lungen überall voller Klopfschall, Atmung Bläschenatmen. Schnurren, Giemen und feinste Rg. besonders rechts hinten. Herzgrenzen normal, Töne rein, Puls beschleunigt, doch regelmässig, 106 pro Minute.

Abdomen aufgetrieben, besonders in den untern Partien, hier auf Druck empfindlich.

Die gynaekologische Untersuchung ergibt einen retroflektierten, und nach allen Seiten, besonders nach hinten, fixierten Utererus.

Rektaluntersuchung sehr schmerzhaft, zeigt nur eine Verengerung infolge der Retroflexio. Stuhlgang anfänglich schmerzhaft, angehalten.

Urin: Eiweiss positiv; reagiert sauer; im Sediment Leukozyten, lange Stächen, vereinzelte Cylinder; Temperatur 38,2. 21. XII. Temperatur 38,0, dem heutigen Stuhl haften ziemlich starke Blutgerinsel an.

24. XII. Temperatur 38,5. Die bronchitischen Geräuche haben zugenommen; im Auswurf keine T. B.

28. XII. Atmung beschleunigt und sehr erschwert. deutlich Stridor.

30. XII. Temperatur 37,7. Auf Zunge, Gaumen und hintere Rachenwand deutlicher Soorbelag, Pinselung mit Bohrsäureglycerin.

31. XII. Urin muss noch immer zweimal täglich künstlich entleert werden; es zeigt sich beim Beklopfen der Wirbelsäule die Gegend des ersten und zweiten Lendenwirbels stark druckempfindlich.

4. I. XII. Pupillen sehr eng, stecknadelkopfgross, reagieren nicht auf Lichteinfall. Patellarreflex rechts ganz erloschen, links leicht angedeutet. Eine specialärztliche Untersuchung durch die Ohrenklinik ergibt Herabgesunkensein des rechten Gaumensegels und Abweichen der Uvula nach links. Parese des rechten Stimmbandes und diffusse Schwellung der Schleimhaut unterhalb der Glottis. Patientin ist in der Atmung sehr beschwert, kann flüssige Kost nicht mehr geniessen, klagt über heftigen Durst, macht einen sehr schwerkranken Eindruck. Eine nochmalige gynaekologische Untersuchung ergibt das Vorhandensein eines Karzinoma urethrae.

Nachmittags 3 Uhr Exitus letalis.

Aus dem Sektionsprotokolle sind für uns folgende Angaben bemerkenswert:

Der Uterus ist vergrössert, etwas nach hinten gelagert. Die Wand zeigt bei starker Verdickung weitgehende krebsige Infiltration. In der Höhle finden sich zerfallende Krebsmassen, in die vom Fundus ein ungefähr knackmandelgrosser Polyp hineinragt. Im Peritonealüberzuge sind zahlreiche krebsige Knötchen eingelagert.

Die Ovarien sind ziemlich klein, etwa von Mandelgrösse, zeigen stark gefurchte Oberfläche. In den bindegewebigen Auflagerungen, welche die Oberfläche stellenweise überziehen, sind krebsige Knötchen eingelagert.

Die Eileiter sind ziemlich dünn und zeigen starke Schlängelung. Die Scheide ist mittelweit, ziemlich glatt, die Schleimhaut wenig injziert. In der halben Höhe der hinteren Wand sitzt ein ca. erbsengrosser, von normaler Schleimhaut überzogener Krebsknoten.

Die Lymphdrüsen des kleinen Beckens, sowie oberflächliche und tiefe Leistendrüsen weisen starke krebsige Infiltration auf.

Die Blase enthält ziemliche Mengen trüben Urins, die Schleimhaut ist mässig injiziert, stark gewulstet. Am Eingang in die Urethra findet sich ein ca kastaniengrosser, derber Knoten, der dieselbe komprimiert. Auf diesem Knoten, der sonst allseitig von normaler Schleimhaut bedeckt ist, zeigen sich neben dem Eingange in die Harnröhre zwei kleine Ulzerationen.

Schädel: unterhalb der Sella turcica rechts sitzt ein flacher, erbsengrosser derber Knoten, der der Dura fest aufsitzt.

Lunge: in beiden Pleurahöhlen keine freie Flüssigkeit. Über beiden Lappen der linken Lunge flächenhafte Verwachsungen. In die fibrinösen aufgelagerten Massen, sowie in die bindegewebigen Verwachsungen sind hirsekorngrosse Krebsknötchen eingestreut. Das Lungenparenchym zeigt sich von mohnkorn- bis taubeneigrossen Krebsknoten durchsetzt. Die Unterlappen sind beiderseits sehr blut- und saftreich, Luftgehalt auf weite Strecken aufgehoben. Die Bifurkations-Drüsen stark vergrössert und krebsig infiltriert; kleine Metastase um linken Schilddrüsenlappen.

Leber: hauptsächlich der linke Lappen ist von Krebsknoten durchsetzt. Unter dem Peritonealüberzug zahllose krebsige Knötchen. Gallenblase gross, enthält Steine.

Pankreas: normal gross, frei von krebsigen Einlagerungen.

Milz: ohne Krebsknoten, normal gross, etwas blutleer.

Nieren: normal gross, Nierenbecken und Ureteren nicht erweitert. An der Aussenfläche der linken Niere ein linsengrosses Krebsknötchen.

Nebenniere: kleine krebsige Einlagerungen in der linken Nebenniere.

Wirbelsäule: frei von Metastasen (!).

Der allgemeiner Ernährungszustand der Leiche ist ein ziemlich guter, das Fettpolster gut erhalten, die Muskulatur dunkelbraun, ziemlich feucht.

Die Leichendiagnose lautet:

Karzinom des Uteruskorpus; Pyometra; Karzinommetastase an der Urethra.

Metastaten in der Leber und der linken Nebenniere, krebsige Infiltration der Leistendrüsen.

Cystitis, Balkenblase.

Gallensteine.

Krebsmetastasen in beiden Lungen, krebsige Pleuritis über beiden Lungen.

Alte, ausgedehnte Adhäsionen über der ganzen linken Lunge, Oedem und Hyperämie beider Unter- und des Mittellappens.

Metastaten in der Schilddrüse, in den peritrachealen und peribronchialen Lymphdrüsen.

Mässiger Hydrocephalus internus, Leptomeningitis, diffuse Adhäsionen der Dura mit dem Schädeldache.

Knöchtoedem.

Die Beckenorgane im Zusammenhang herausgenommen und nach Kaiserling fixiert, werden in der Sammlung des Erlanger pathologischen Institutes aufbewahrt. (Fig. 1). Die Blase ist links von der Medianlinie gespalten, Uterus und Scheidenvorderwand medial. Der Uterus ist im ganzen leicht vergrössert, die Wand mässig verdickt. Länge vom äusseren Muttermund bis zum Fundus 8 cm., Länge der Höhle 7,3 cm., frontaler Durchmesser vom Tubeneck zum anderen 6 cm, Durchmesser in sagittaler Richtung 5 cm. Die Wandstärke beträgt in

der Höhe des inneren Muttermunds 2 cm, ungefähr 2 cm darüber befindet sich in der Vorderwand die dickste Wandstelle mit 2,8 cm. Die Wandstärke am Fundus beträgt nur 5 mm. Die Hinterwand ist gleichmässig stark ca. 1,7 cm. Die Höhle des Uterus ist ganz unregelmässig gestaltet. Im Fundus finden sich eine ungefähr hühnereigrosse Zerfallshöhle, in welche von der Hinterwand her ein flacher, ganz unregelmässig gestalteter und zerfetzter, breitbasig aufsitzender Polyp hereinragt. Die Wandungen der ganzen Höhle sind mit gelblichen, fetzigen Massen bedeckt. Der Schnitt durch die vordere Wand zeigt fast nichts mehr von normaler Muskulatur. Dieselbe ist bis zum Bauchfellüberzug von gelbgrauen, karzinomatösen Massen ersetzt. An der dünnsten Stelle am Fundus ist noch fast die ganze Wand von normal erscheinenden Muskelzügen gebildet, und nur nach der Höhle zu mit einer dünnen, ca. 1 mm dicken, fetzigen, gelben Schicht belegt. Auch an der Hinterwand findet sich noch ungefähr $1^1/_2$ cm abwärts eine normal erscheinende, kompakte Muskelschicht, die sich dann in zwei dünne, nur 1 mm starke Züge teilt, von denen der äussere sich an der ganzen hinteren Wand herabzieht, bis zur Vereinigung mit den Muskelbündeln der hinteren Muttermundslippe. Die vordere Muskelschicht erstreckt sich nur ca. 3cm nach abwärts, bis ungefähr zur Mitte der hinteren Wand, wo sie mit ziemlich scharfer Grenze verschwindet. Zwischen diesen beiden Muskelschichten dringen nach oben keilförmig graugelbe karzinomatöse Massen vor. Von diesen ist aber der schon oben erwähnte breitbasig aufsitzende Polyp durch das innere Muskelbündel deutlich abgegrenzt.

Die Portio vaginalis ist im Ganzen verdickt und vergrössert, zeigt um den quergestellten, spaltförmigen

äusseren Muttermund leichte Erosionsbildung. Sonst ist die Schleimhaut glatt, nirgends von Karzinom durchbrochen, obgleich dieses bis dicht unter die Schleimhaut vordringt. Die Innenfläche der Scheide ist fast glatt; dem Alter von 32 Jahren entspricht dieser etwas auffallende Mangel an Falten nicht vollständig, sodass hieraus vielleicht geschlossen werden darf, dass eine grössere Zahl von Schwangerschaften durchgemacht wurde. Eine Auskunft hierüber fehlt leider in der Krankengeschichte.

In der Mitte der hinteren Scheidenwand befindet sich ein von intakter Schleimhaut überzogener, etwa erbsengrosser Karzinomherd. An der vorderen Scheidenwand schiebt sich, an der Harnröhrenkarunkel beginnend, ein länglicher, im Durchschnitt ungefähr 3 cm langer und $1^1/_2$ cm breiter, karzinomatöser Herd in das Septum urethro-vaginale vor. Derselbe ist nach vorne, unten und hinten von unverändert erscheinender Schleimhaut bedeckt, die sich mit scharfer Grenze gegen das Karzinom abzeichnet. Nach oben ist das karzinomatöse Gewebe nicht scharf begrenzt, sondern scheint durch feine schmale Züge, die im Bindegewebe des Septum vesico-vaginale liegen, mit den Karzinommassen in der vorderen Uteruswand zusammenzuhängen. Dieses karzinomatöse Infiltrat beschränkt sich nicht auf die hintere Harnröhrenwand, sondern umgibt ähnlich einem Siegelring, dessen Platte nach der Scheide gerichtet wäre, die ganze Harnröhre. An der Carina urethralis, die selbst nicht wesentlich verdickt erscheint, sowie an der hinteren Harnröhrenwand ist ein Durchbruch durch die Schleimhaut erfolgt. Hier besteht ein auch mikroskopisch festgestelltes Geschwür von ungefähr Erbsengrösse, dessen Grund Karzinommassen bilden. Der Scheidenvorhof zeigt keine Besonderheiten.

Die Schleimhaut der Harnröhre ist in ihrem unteren und mittleren Teile makroskopisch nicht verändert. Erst im obersten Teile erscheint die Schleimhaut, ebenso auch am Trigonum, samtartig granuliert und leicht gerötet. Die übrige Blasenschleimhaut scheint makroskopisch nicht wesentlich verändert. Es besteht mässige Ausbildung einer Balkenblase, auch ist die Blase mässig stark erweitert. Das Rektum zeigt keine Besonderheiten.

Das Peritoneum des vorderen Douglas ist, soweit es den Blasenfundus bedeckt, anscheinend nicht verändert. Nur an der tiefsten Stelle finden sich einige kleine Krebsknoten und feine peritonitische Pseudoligamente. An der hinteren Seite ist das Peritoneum gegen den Fundus zu weniger stark verändert, nach abwärts dagegen ist es übersät mit linsen- und erbsengrossen krebsigen Knoten. Die Tiefe des hinteren Douglas ist vollständig durch starke bindegewebige Pseudoligamente ausgefüllt, zwischen denen sich massenhaft kleine Krebsknötchen befinden. Auf der rechten Seite ist hier an der tiefsten Stelle zu miskroskopischer Untersuchung ein Schnitt entnommen worden, der Douglasperitoneum, hinteres seitliches Parametrium und das rechte Ligamentum sacro-uterinum enthält. Die Tuben sind beiderseits ziemlich dünn, atrophisch und stark geschlängelt, in der Gegend der Ampulle, besonders links, mit vielen, feinen Pseudoligamenten bedeckt, in die zum Teil krebsige Knötchen eingelagert sind.

Beide Ovarien sind klein, ca. 2 × $1^1/_2$ cm gross, an der Oberfläche von tiefen Furchen durchzogen, stark fibrös, zum Teil von Verwachsungen bedeckt. Auf der vorderen Fläche des linken Ovariums einige kleine mohnkorngrosse, krebsige Knötchen. Das Paramentrium erscheint makroskopisch nicht stark infiltriert; es lassen

sich nur feine, perlschnurrähnliche Züge verfolgen. Soweit sich durch das Tastgefühl an einem gehärtetem Präparate noch etwas feststellen lässt, fehlt jede stärkere knotige Infiltration.

Um das Präparat der Sammlung zu erhalten, wurden zwar nur sehr feine Stückchen entnommen, es wurden aber selbstverständlich alle irgendwie interessanten Partien eingehend an der Hand von fast 30 Proben untersucht. Die Beschreibung der mikroskopischen Präparate sowie die Resultate, die mit verschiedenen Färbemethoden gewonnen wurden, mögen nun im einzelnen geschildert werden. Wenn keine besonderen Angaben gemacht werden, so wurde zur Kernfärbung das Hansen' sche Chromalaunhämatein, (Zeitschrift für wissenschaftliche Mikroskopie Band XXII, Heft 1, Seite 74) verwendet, das sich gerade für Karzinomuntersuchungen sehr eignet, da es die Kernverhältnisse in so hervorragend deutlicher Weise zur Darstellung bringt, wie sich dies sonst nur mit komplizierten Methoden erreichen lässt. Zur Nachfärbung wurde die Weiger'sche Pikrinsäure-Säurefuchsinlösung angewandt.

1) Fundus und Hinterwand mit Polyp. (Vergleiche die mikoskopischen Abbildungen 2 und 3). Die ziemlich grossen spaltförmigen Räume, die diese Abbildung zeigt, sind zum allergrössten Teil Kunstpodukte, die bei der Entnahme des Stückchens trotz der ziemlich guten Härtung in dem äusserst weichen und morschen Gewebe entstanden, obleich das Stückchen mit einem haarscharfen Mikrotommesser entnommen wurde, nachdem sich gezeigt hatte, dass ein auf gewöhnliche Weise entnommenes Stück infolge ausgedehntester Zerreisungen unbrauchbar war.

Normale Schleimhaut ist nirgends zu sehen, sie ist vollständig von dem adenomatösen Polypen ersetzt. Das Epithel ist an einzelnen kleinen Stellen, hauptsächlich an der Basis nur mehrzeilig, sonst deutlich geschichtet. Die Drüsenlumina sind ganz unregelmässig spaltförmig, das Stroma des Polypen ist sehr zellreich, ziemlich stark kleinzellig infiltriert. Zwischen den Ästen des Polypen und auch in den drüsenartigen Hohlräumen, finden sich massenhaft abgestossene nekrotische Epithelzellen, vermischt mit Lymphocyten und Plasmazellen. Ein infiltrirendes Wachtum findet nirgends statt, die Muskelzüge werden nirgends aufgesplittert und durchbrochen. Es handelt sich also um einen adenoematösen Polypen, wie er ja bei Karzinom nicht so selten gefunden wird. Die Submukosa ist stark kleinzellig infiltriert, im Stratum vasculare finden sich hauptsächlich in den Lymphbahnen, aber auch in den Arterien und Venen, sowie in den perivaskulären Lymphbahnen eine ungeheuere grosse Anzahl von Karzinomnestern. Auf die nähere Beschreibung dieser Nester werde ich bei Besprechung des Präparates 4 des näheren einzugehen haben; es zeigen nämlich überall die Krebsnester denselben Bau und dieselben interessanten Eigentümlichkeiten.

Das subperitoneale Bindegewebe ist stark verdickt, das peritoneale Epithel grösstenteils durch postmortale Veränderungen verloren gegangen. Auffallend ist im ganzen stratum vaculare, supravasculare und subserosum die enorme, strotzende Füllung aller Gefässe.

2) Hinter Lippe der Portio vaginalis mit Scheidenansatz, Cervix mit innerem Muttermund. Das Epithel der Portio-Schleimhaut streckenweise gut erhalten und normal, streckenweise fehlend, wohl postmoral abgeschürft, da jede stärkere Infiltration an diesen Stellen fehlt. Die

ganze hintere Lippe bis zum inneren Muttermund ist völlig frei von Karzinomnestern. Die Schleimhaut der Cervix nebst den Drüsen, die äusserst spärlich vorhanden sind, ist ziemlich normal, mit Ausnahme einer mässigen kleinzelligen Infiltration der Submukosa. Erst in der Gegend des inneren Muttermundes, bis zu dem das Karzinom vorgedrungen ist, zeigen sich die Veränderungen, die wir in der Nähe des Karzinoms zu beobachten gewöhnt sind, nämlich leichte Unregelmässigkeiten in der Kernstellung, Abstossung von Epithelzellen und starke Faltungen in der Drüsenwand. Auch ist hier die kleinzellige Infiltration eine sehr starke. Jenseits des inneren Muttermundes kommen mehr und mehr kompakte Karzinommassen, jede Spur einer Schleimhaut fehlt. Die soliden Karzinommassen nehmen ungefähr die Hälfte der ganzen Wandstärke ein, in den tieferen Schichten finden wir wieder in den Gefässen und Lymphbahnen verschleppte Karzinomnester. Hier zeigen die Karzinomnester noch am besten drüsenähnlichen Bau. Die Zellen sind in 2 bis 3 Reihen geordnet, zwischen den Zellsäulen zeigt sich noch reichlicheres Stromabindegewebe, das zum Teil kleinzellig infiltriert ist.

3) Schnitt aus der vorderen Uteruswand in der Höhe des inneren Muttermundes. Hier finden sich noch einige cystisch erweiterte Drüsen mit annähernd normalem Epithel, nur sind die Zellen etwas niedrig, eine Folge des Drucks in der Cyste. Anscheinende Schichtung stellt sich bei der Betrachtung von Serienschnitten als durchschnittene Einfaltungen der Wand dar. Sonst fehlt jede Spur einer Schleimhaut. Die Grenze nach der Höhle zu bilden nekrotische, stark kleinzellig infiltrierte, durch Karzinommassen auseinander gedrängte Bindegewebs- und Muskelzüge. Die ganze

sonstige Wand ist von Karzinomnestern durchsetzt, die keine genauere Anordnung mehr erkennen lassen. Die Gefässe und Capillaren sind strotzend mit Blut erfüllt.

4) Schnitt durch die vordere Muttermundslippe. (vergl. Abbildg. 7.) Das Epithel des Halskanals ist an der Oberfläche teils durch geschwürige Prozesse zerstört, teils durch Karzinomgewebe ersetzt, nur in der Tiefe findet sich noch ganz vereinzelt normales Drüsenepithel. Hier gelingt es auch bei Durchsicht einer grösseren Anzahl von Schnitten, Drüsen aufzufinden, bei denen an dem einen Ende noch normales Epithel vorhanden ist, am anderen Ende geschichtete Zellsäulen krebsiger Natur auftreten, welche die Membrana propria durchbrechen und infiltrierend in das umgebende Muskel- und Bindegewebe vorwachsen. Einzelne Drüsenschläuche sind durch aufgestautes Sekret zu Cysten erweitert. An diesen Stellen ist das Epithel vollständig abgeplattet. Muskulatur und Bindegewebe ist stark kleinzellig infiltriert, in den Gefässscheiden finden sich reichlich Krebsnester. In der Höhe des inneren Muttermundes ist auf eine Tiefe von 5—6 mm von normalem Gewebe fast gar nichts mehr zu sehen, es ist hier alles von Krebsgewebe durchsetzt. Es finden sich hier in diesen Krebsnestern ganz besonders schön jene Degenerationsvorgänge, von denen schon öfter die Rede war. Es möge gestattet sein, an dieser Stelle diese Erscheinung näher zu besprechen, wobei darauf hingewiesen sein mag, dass dieselben Vorgänge, die hier beschrieben werden, sich in allen Organen bald mehr, bald weniger ausgeprägt vorfinden. Ich möchte die Beschreibung in der Reihenfolge vornehmen, wie ich glaube, dass die einzelnen Phasen der Degeneration auf einander folgen.

Wenn wir zunächst ein schön ausgebildetes Krebsnest ins Auge fassen, so sehen wir nach innen von der

Bindegewebsumgrenzung manches Mal durch sekundäre Hohlraumbildung fast drüsenartig angeordnete Krebszellen mit intensiv gefärbten Kernen, mit deutlichem Chromatingerüst und ein bis zwei Kernkörperchen. Stellenweise finden wir auch atypische Mitosen. Das Protoplasma der Krebszellen ist ziemlich intensiv durch das zur Färbung verwendete Chromhaematoxylin angefärbt. An manchen Stellen erscheint nun der Kern bald mehr, bald weniger blasig aufgetrieben, das Chromatin verteilt sich unregelmässig über den ganzen Kern, an manchen Stellen verklumpt es zu grösseren Schollen. In den Zwischenräumen treten nun zunächst ganz feine staubförmige Pünktchen auf, die durch die Pikrinsäure der Bindegewebsfärbung einen leuchtend hellgelben Ton angenommen haben. Diese staubförmigen Pünktchen nehmen an Zahl und Masse immer mehr zu und bringen schliesslich den ganzen Kern zur Auflösung, sodass nur noch ganz spärliche Chromatinschollen übrig bleiben. Durch dieselbe gelbgefärbte Masse ist auch das Protoplasma ersetzt. Die ganze Zelle ist somit in eine intensiv hellgelb gefärbte Masse umgewandelt, die zunächst noch die Form der Zelle, aus der sie hervorging, bewahrt, sodass man noch die Anordnung der zugrunde gegangenen Zellen ungefähr erkennen kann. Es ist nun in manchen Krebsnestern erst eine kleine Stelle nahe dem Zentrum oder in demselben von dieser Degeneration befallen, in manchen hat sie sich weiter und weiter ausgebildet, dass zuletzt nur noch ein schmaler Saum von Krebszellen übrig bleibt, der schliesslich auch der Degeneration anheimfällt, sodass, von Bindegewebe eingeschlossen, nur eine intensiv gelbgefärbte Masse zurückbleibt, ein zugrunde gegangenes Krebszellennest. Nun schiebt sich, oft entlang den, von der Degeneration verschonten,

schmalen Bindegewebszügen des Stromas, oft von irgend einer Stelle aus, neues junges Bindegewebe in diese gelben Massen ein, zerteilt dasselbe in kleinere und immer kleinere Unterabteilungen und man hat den Eindruck, dass schliesslich diese ganzen gelben Massen von dichter und dichter werdendem Bindegewebe durchsetzt und ersetzt wird. Es finden sich nämlich in dem an diesen Stellen ganz besonders aufallend dichten Bindegewebe noch vereinzelte gelbe, schollige Massen, die in Form und Lichtbrechungsvermögen vollständig mit jenen oben beschriebenen Massen übereinstimmen. Ich möehte hier schon betonen, dass kein Zusammenhang mit den roten Blutkörperchen besteht, die in manchen prall gefüllten Gefässen Verklumpungserscheinungen zeigen. Es lässt sich dies durch das eigenartige Lichtbrechungsvermögen jener gelben Masse, sowie durch ihr Verhalten zu Reagenzien und Farbstoffen erweisen, worauf ich später im Zusammenhang zu sprechen komme, wenn wir uns mit der Frage beschäftigen, woraus diese gelben Massen wohl bestehen.

5) Ovarien.

Trotz des geringen Alters von 32 Jahren sind nirgends mehr Follikel nachzuweisen — es wurden eine grosse Anzahl von Schnitten aus verschiedenen Stellen untersucht. — Die Bindegewebsfasern liegen enorm dicht. Die Kerne sind sehr lang, dünn, spindelförmig, sehr dicht gedrängt liegend. Mehrere kleinere und zwei noch so sehr grosse Corpora albicantia. Die Gefässe zeigen fast alle einen zum Teil sehr beträchtlichen hyalinen Mantel sind aber zum grössten Teile noch durchgängig. Ausserdem findet sich eine grosse Anzahl von Corpora fibrosa (nach Wendeler hyalin entartete, durch Endarteriitis obliterans verschlossene Gefässe.) Das

Gewebe des Ovariums selbst ist frei von Karzinomnestern, dagegen finden sich solche in den bindegeweblichen Auflagerungen.

5) Parametrium.

Im parametranen Bindegewebe finden sich verhältnismässig wenige und nur kleine Krebsnester. Dieselben finden sich in Lymphspalten und entlang den Gefässscheiden, hauptsächlich entlang den praekapillaren Venen. Entzündliche Infiltration ist nur im mässigen Grade nachweisbar.

6) Schnitt durch den Boden der Excavatio rekto-uterina.

Interessant ist hier die starke krebsige Infiltration des Ligamentum sacro-uterium. Die Muskelbündel sind vollständig durch Krebsmassen auseinander gedrängt. Der Schnitt ist ziemlich weit nach dem hinteren seitlichen Scheidengewölbe herabgeführt, und wir finden hier einen von mehrschichtigem Epithel ausgekleideten Ausläufer der Ampulle des Gartner'schen Ganges.

7) Tube.

Dieselbe ist fast vollständig frei geblieben von Krebsmetastasen, nur unter der Serosa befinden sich ganz vereinzelte Krebsnester. Die Schleimhaut weisst Zeichen von früheren Entzündungsvorgängen auf, das Stroma der Tubenfalten ist stellenweise sehr derb, es finden sich Verwachsungen der Falten untereinander. An Stellen, die dem Uterus näher liegen, lassen sich auch Zeichen frischer Entzündung nachweisen, die Falten sind keulenförmig geschwollen, das Bindegewebe ödematös mit reichlicher Einlagerung von Plasmazellen.

8) Ureter.

Es wurden Stücke entnommen aus dem paramentranen Anteil des Ureters. Dieselben erweisen sich vollständig frei von Karzinom.

9) Schnitt durch den Harnröhrenwulst.

Es ist die Harnröhrenschleimhaut getroffen, die ziemlich starke Papillenbildung zeigt. In das von zahlreichen Muskelbündeln durchzogene Bindegewebe sind massenhaft Karzinomnester eingestreut. Zum Teil liegen dieselben in Lymphgefässen, deren Epithel zum Teil noch erhalten ist. Zum Teil wachsen die Krebszellen infiltrierend in die Muskel- und Bindegewebszüge ein. Die Krebsnester zeigen in ausgesprochenem Grade hyaline Degenerationsformen. Das Bindegewebe ist an einzelnen Stellen stärker kleinzellig infiltriert. Im Schnitt sind mehrmals die Lumina von paraurethralen Gängen getroffen. Bei einem Gange ist die eine Wand noch normal, die andere durch Krebsgewebe ersetzt

10) Schnitt durch den Blasenboden in der Höhe der vorderen Muttermundslippe.

Das Epithel der Blasenschleimhaut ist an manchen Stellen postmortal abgehoben. An einigen Stellen ist dasselbe durch ulzerative Prozesse zerstört, wie die intensive kleinzellige Infiltration der Submukosa an diesen Stellen beweist. Die Gefässe der Submukosa sind strotzend mit Blut erfüllt. Die Muskelschichten zeigen keine Besonderheiten. Es finden sich nur vereinzelt um die Gefässe herum etwas stärkere kleinzellige Infiltration. Krebsherde finden sich nur äusserst spärlich in der Submukosa und in der äusseren Längsmuskellage.

11) Leber.

Von normalem Lebergewebe sind nur mehr schmale Brücken vorhanden. Der übrige Raum ist von Krebsknoten eingenommen, die zum Teil direkt unter der Glisson'schen Kapsel liegen und sich entlang ihren bindegewebigen Ausläufern in die Tiefe erstreken. Im Bindegewebe

der Gefässbündel finden sich überall Karzinomnester, stellenweise mutet das Bild an wie eine Injektion der Lymphspalten mit Karzinommassen. Auch in den Ästen der Pfortader, auch in den Zentralvenen finden sich Krebszellen. In der Pfortader sind besonders in den grösseren Ästen die Krebszellnester von verklumpten roten Blutkörperchenmassen umgeben. An manchen Stellen sieht man das Karzinomgewebe direkt in das Lebergewebe einwuchern und die Leberzellbalken zum Aufsplittern bringen und sie weiterhin erdrücken. Die Zellen der Krebnester sind mit schönen grossen Zellkernen versehen, mit ausserordentlich schön ausgebildetem Chromatingerüste und ein bis zwei Kernkörperchen; Mitosen in mässiger Menge. Diese zum Teil ganz vorzüglich erhaltenen Krebszellen eignen sich zur Entscheidung der Frage, ob Riffzellen und Keratohyalin resp. Elaidinkörnchen vorhanden sind. Beides liess sich schon am einfachen Haematoxylinpräparat ausschliessen; die zur Sicherstellung ausgeführten speziellen Färbemethoden ergaben dasselbe Resultat. Es fällt auf, dass die ganze Leber sehr stark durchblutet ist, was wohl der Grund für die so gute Erhaltung der Krebszellen, wenigstens an der Peripherie der oft sehr grossen Krebsknoten ist. Auch hier zeigt sich stellenweise jene eigentümliche hyaline Degeneration der Krebszellen von der ich schon sprach. Dagegen findet sich hier in der Leber viel ausgedehnter als in anderen Organen, in denen wir diesen Vorgang nur angedeutet finden, ausgedehnte Nekrosen im Innern der grossen Krebsnester. Die Zellkerne sind zerfallen, es finden sich nur noch unregelmässig gestaltete Chromatinschollen im Zelldetritus. Diese Massen nehmen bei der Säurefuchsin Pikrinsäurefärbung ebenfalls einen gelblichen

Ton an, der sich aber durch seinen schmutziggrauen Ton, bedingt durch die Chromhaematoxylinfärbung der zerfallenen Kernmassen, aufs Deutlichste von der leuchtend gelben Farbe jener oben erwähnten Hyalinmassen unterscheidet.

12) Lunge.

Die untersuchten Lungenstückchen, die allerdings sämtlich aus schon makroskopisch erkrankten Partien stammen, zeigen kaum mehr normales Lungengewebe. Zum Teil ist dasselbe vollständig durch Krebsgewebe ersetzt, zum Teil durch dasselbe komprimiert; die anderen Partien zeigen die Alveolen vollständig durch entzündliches Exsudat erfüllt; in den Bronchien eitriges Exsudat und abgestossenes Epithel. Die grossen Knoten liegen hauptsächlich unter der Pleura, die entzündlich verdickt und mit fibrösen Auflagerungen bedeckt ist; in den die Verzweigung der Gefässe und Bronchien begleitenden Lymphspalten finden sich überall Krebsknoten; auch in den praekapillaren Gefässen selbst, Arterien wie Venen, liegen Krebszellennester. Schmidt'sche hyaline Thromben konnte ich nicht auffinden.

13) Retroperitoneale und bronchiale Lymphdrüsen.

Das lymphatische Gewebe ist fast vollständig von Krebszellen ersetzt. Die Lymphspalten, auch die der Kapsel, sind mit Krebszellen erfüllt.

14) Leistendrüsen.

Befund ergibt ausser starker krebsiger und entzündlicher Infiltration nichts Besonderes.

Wenn wir die bisher mitgeteilten Eigenschaften dieses Falles überblicken, so finden wir, sowohl klinische, als auch ganz besonders pathologisch-anatomische Besonderheiten, denen einige Worte gewidmet sein mögen.

Klinisch fällt vor allen Dingen auf, dass einem Untersucher, dessen Fertigkeit in der bimanuellen gynäkologischen Untersuchung über jeden Zweifel erhaben ist, das Korpuskarzinom entgehen, und er die Metastase am Harnröhrenwulst für den primären Tumor halten konnte. Es bestätigt dieser Fall auf Eindringlichste die von Winter, Rosthorn u. a. ausgesprochene Erfahrung, dass ein Korpuskarzinom sich zwar länger auf seinem urspringlichen Herd beschränkt, dass es aber, auch ohne eine besondere Grösse zu erreichen, Metastasen in ausgedehntem Masse veranlassen kann. Leider fehlen in der Krankengeschichte alle Angaben über die Menstruationsverhältnisse der Frau, über blutigen Ausfluss, Koitusblutungen, und all die anderen Zeichen einer Karzinomerkrankung. Es lässt sich so leider nicht mehr feststellen, wie lange der Erkrankungsprozess schon gedauert hat, bis die durch Metastasen in den Harnwegen hervorgerufenen Harnbeschwerden die Patientin zum Arzte brachten. Doch dürfen wir die Aussage der Patientin, dass sie sich bis ca. 7 Wochen vor ihrem Tode nicht krank fühlte, wohl dahin deuten, dass die Metastasenbildung erst zu dieser Zeit eine erheblichere Ausbreitung angenommen hat. Dass sie erst 4 Wochen vor ihrem Tod über Schmerzen auf der Brust klagte, dürfen wir wohl nicht so auffassen, dass zu dieser Zeit erst die Lungenmetastasen entstanden waren, sondern müssen es wohl dahin deuten, dass zu dieser Zeit die Metastasen die Pleura erreichten. Wenn wir dabei die eminente Ausdehnung der Krebsmetastasen in Betracht ziehen, so dürfen wir doch wohl sagen, dass die Wachstumsgeschwindigkeit der Metastasen eine grosse war. Hiefür spricht wohl auch, dass nach Krankengeschichte und Sektionsprotokoll der Ernährungszustand der Patientin

noch ein leidlich guter war; es hat sich also keine deutliche Krebskachexie ausgebildet. Bei der ersten gynäkologischen Untersuchung am 20. Dezember 1909 wurde am Harnröhrenwulst nichts Besonderes bemerkt. Am 3. Januar 1910 findet die nochmalige gynäkologische Untersuchung das Vorhandensein eines Harnröhrenkarzinoms, d. h. wie wir jetzt wissen, einer Metastase des Uteruskarzinoms. Wollen wir nicht annehmen, dass bei der ersten Untersuchung ein so grosser Knoten übersehen worden sei, so bleibt nur die Erklärung, dass der Knoten zwar schon vorhanden, aber noch klein war, und erst in der kurzen Zeit von zwei Wochen zu seiner schliesslichen Grösse herangewachsen ist, auch ein Zeichen für das rasche Wachsen der Geschwulstmetastasen in diesem Fall.

Welche pathologisch-anatomische Diagnose werden wir nun stellen? Ging der Krebs von Korpus oder Collum aus? Schottländer und Kermauer, die in ihrer Monographie zur Kenntnis des Uteruskarzinoms ein Werk von ganz hervorragender Bedeutung geschrieben haben, auf das jeder zurückkommen muss, der in Zukunft auf diesem Gebiete arbeitet, kommen auf Grund ihrer eingehenden Untersuchungen an 135 Fällen zu der Ansicht, dass in sehr vielen Fällen auch mit Zuhilfenahme aller Hilfsmittel der Ausgangspunkt nicht festzustellen ist. Wenn wir das Präparat nur makroskopisch betrachten, so wird es uns schwer fallen, eine Entscheidung zu treffen, da eine Abgrenzung zwischen Collum und Korpus nicht mehr zu sehen ist. Ein Hinweis darauf, dass das Karzinom vom Korpus ausgeht, könnte man vielleicht darin erblicken, dass bei so grosser Ausdehnung die Schleimhautoberfläche der Portio anscheinend intakt ist. Allein Sch. und K. be-

schreiben z. B. (Fall 114) ein Präparat, in dem die Schleimhautoberfläche der Portio mit Ausnahme einer kleinen Erosion vollständig intakt war, obgleich knapp 3 mm unterhalb der Oberfläche sich ein über taubeneigrosser Karzinomknoten befand. Die Fälle, in denen zwar die eine Lippe karzinomatöse Veränderungen zeigt, die andere intakt erscheint, obgleich die Wand schon sehr intensiv vom Karzinom durchsetzt ist, sind von Sch. u. K. gar nicht selten beschrieben. Sie weisen darauf hin, dass in diesen Fällen die Schleimhautoberfläche ihren Glanz verloren hat und wie mit feinen Nadelstichen durchbohrt aussieht. Soweit sich dies an einem fixierten Präparate noch feststellen lässt, dürfte dies auch bei unserem Präparate zutreffen.

Zwar dürfte uns die Tatsache, dass die hauptsächlichsten krebsigen Infiltrationsherde im Korpus sitzen, und zwar in der vorderen Wand stärker als in der hinteren, sodass die hintere Muttermundslippe karzinomfrei ist, sowie das späte Auftreten von Metastasen darauf hinweisen, dass es sich um Korpuskarzinom handelt, allein eine Sicherheit ergibt uns erst die mikroskopische Untersuchung. Die Tatsache, dass es uns nirgends gelang, Riffzellen nachzuweisen, beweisst, dass es sich um ein Karzinom handelt, das von Drüsenepithel ausgeht. Darüber freilich, ob der Ausgang ober- oder unterhalb des inneren Muttermundes stattfand, sagt uns dieses Ergebnis nichts Sicheres. Für die Annahme, dass der Ausgangspunkt oberhalb des inneren Muttermundes lag, spricht nun die Tatsache, dass nirgends Verhornungen (s. später) nachzuweisen waren. Da erfahrungsgemäss die Collumkarzinome stark zur Verhornung neigen, auch wenn sie vom Deckepithel ausgehen, so werden wir wohl nicht fehl gehen, wenn wir

in diesem Falle von einem Korpuskarzinome sprechen. In dieser Annahme unterstützt uns der Befund, dass in der am meisten ergriffenen vorderen Uteruswand im Korpus die ganze Wand so stark durchwuchert ist, dass nur noch ein Maschenwerk von Muskelbündeln übrig blieb, dessen Lumina von Krebsnestern erfüllt sind. In der Portio ist noch viel mehr das Grundgewebe im Übergewicht, es sind noch reichlich grosse Flächen von Muskulatur vorhanden. Die Gesamtfläche der Krebsnester ist kleiner als die des noch vorhandenen Portiogewebes.

Wenn wir Sch. u. K. (pg. 415) folgen, so dürfen wir auch noch aus Folgendem auf Korpuskarzinom schliessen: es findet sich fast kein Wachstum im Retrocervikalraum; als Folge davon sind Metastasen direkt unter dem Peritonealüberzuge des Uterus nicht vorhanden. Nach Sch. u. K. Ansicht ist aber das rasche Wachstum im Retrocervikalraum und damit verbunden das Auftreten von Metastasen unter dem Peritonealüberzuge eine Besonderheit der Cervikalkarzinome, sobald dieselben die Grenzen des Uterus einmal überschritten haben.

Es dürfte vielleicht verwunderlich erscheinen, dass versucht wird, mit einem solchen Aufwand an Gründen und Worten die Diagnose Korpus-Karzinom zu sichern. Allein wenn wir in der Arbeit von Sch. u. K. (pg. 420 und 424), die gerade durch ihre Analyse der Fälle äusserst wertvoll ist, lesen, dass unter 48 Fällen von Cervixkarzinom 16 Mal das Korpus fast bis zum Fundus ergriffen war, dass überhaupt ein Vordringen im Korpusparenchym auf grössere Strecken unter 124 Fällen 63 Mal beobachtet wurde, so fordern diese Ergebnisse doch laut dazu auf, in Zukunft mit strenger Kritik dem Ausgangspunkt der Wucherung zu erwägen.

Wenn wir uns erinnern, dass wir an einzelnen Stellen drüsenähnliche Bilder zu sehen bekamen, hauptsächlich aber solide Krebsnester, so werden wir von einem primär drüsigen, sekundär soliden Schleimhautskarzinome zu sprechen haben. Auf die Einteilungsprinzipien, die Sch. u. K. angeben, möchte ich hier nicht näher eingehen, da es mir scheint, dass diese Einteilung nicht in allen Fällen durchgeführt werden kann, und dass über diese Frage noch an grossem Materiale eingehende Untersuchungen durchgeführt werden müssen. Ich möchte nur bemerken, dass es sich in unserem Fall nach dieser Nomenklatur um ein primär drüsiges, sekundär solides, endophytisches Karzinom handelt.

Wir haben bei der Beschreibung der Präparate öfter Gelegenheit gehabt, von Degenerationen innerhalb der Krebsnester zu sprechen, und zwar beobachteten wir zwei Formen, von denen die eine sich hauptsächlich in Metastasen fand, die sich in gut durchbluteten Organen, wie Lunge und Leber, vorfanden. Die mikroskopischen Bilder unterscheiden sich in nichts von den Nekrosen, die wir in den zentralen Partien der Karzinomalveolen zu sehen gewohnt sind. Neben diesen Nekrosen fand sich in den Präparaten in bald grösserer, bald geringerer Ausdehnung eine ganz eigenartige Degenerationsform, die ich als hyaline bezeichnete. Hyaline Degeneration des Bindegewebes ist bei Karzinom nicht so selten; in den Krebsnestern ist das Auftreten von hyalinen Tropfen beschrieben, die zum Bilde des Karzinoma cylindromatosum führen (vgl. Ziegler, allgem. Pathologie, S. 500). Derartige ausgedehnte Degenerationen der ganzen Krebszellennester, wie in meinen Präparaten, habe ich in der Literatur, soweit sie mir zugänglich war, nicht auffinden können. Ich muss daher wohl des Näheren begründen,

wie ich zu der Auffassung dieser Degeneration als hyaline kam.

Betrachtet man ein ungefärbtes Präparat, so fällt einem die starke Durchsichtigkeit und der Glanz auf. Die Massen lassen sich durch Jod hell-strohgelb anfärben.

Wir müssen nun durch spezielle Färbemethoden die Differentialdiagnose zwischen Amyloid, Mucin, Hyalin und Verhornungsprozessen stellen.

Amyloid konnte ausgeschlossen werden durch den negativen Ausfall der Jodschwefelsäurereaktion, durch das Fehlen einer metachromatischen Färbung durch Gentiana-Violett.

Die Färbung mit Kresylviolett nach Merkel, sowie mit Mucikarmin ergab das Fehlen von Muzin.

Am meisten Ähnlichkeit bei oberflächlicher Betrachtung hatten diese Gebilde noch mit Hornsubstanzen. Diese liessen sich ausschliessen durch den negativen Ausfall der Gramschen Färbemethode in der Modifikation nach Ernst (Schmorl, Untersuchungsmethoden S. 268) und der Färbemethoden nach Unna auf Keratohyalin (vgl. Enzyklopädie der mikrosk. Technik, S. 611).

Wenn wir nun den Ausfall der Färbemethoden auf Hyalin betrachten, so zeigt es sich zunächst, dass die Färbung nach der Weigertschen Fibrinmethode positiv, wenn auch nur mit schwacher Anfärbung ausfiel, selbst dann, wenn die Schnitte mit Kaliumpermanganat und Oxalsäurelösung vorbehandelt waren, wie es Weigert zur Fibrinfärbung nach Fixierung in Müllerscher resp. Orthscher Lösung vorschreibt. Ich möchte aber auf den nur schwach positiven Ausfall dieser Färbemethode kein sehr grosses Gewicht legen, denn als ich zum

Vergleich Schnitte durch Korpora lutea aus Ovarien, die mit Orthscher Flüssigkeit fixiert, und wie oben nachbehandelt waren, nach dieser Methode zu färben suchte, gelang es mir ebenfalls nur schwer, eine Blaufärbung des Hyalins zu erzielen. Wir müssen eben bedenken, dass diese Färbemethoden keine exakte, chemische Reaktion darstellen, die unter allen Umständen einen starken Ausschlag ergehen muss. Es spielen hier zweifellos ausser der sicher hoch komplizierten Zusammensetzung dieser Eiweisskörper der physikalische Zustand derselben, sowie die Art und Weise der Ausführung der Färbeprozedur eine sehr wichtige Rolle. Einen sehr schönen Beweis für diese letztere Behauptung sah ich, als ich die Nachfärbung meiner Chromhämatoxylinpräparate mit Pikrinsäure-Säurefuchsinlösung nach Weigertscher Vorschrift ausführte. Ernst (Virchows Archiv, Band 130) verlangt, dass epitheliales Hyalin sich orange bis gelbbraun färben soll. Je nachdem man nun längere oder kürzere Zeit mit Pikrinsäure-Säurefuchsin färbt, dann mit reinem Wasser, oder mit einem Wasser auswäscht, das schon Säurefuchsin enthält, kann man alle Stufen von Gelbbraun bis zu einem glänzenden Hellgelb erzielen.

Zur Kontrolle führte ich noch die Färbung nach Rusell mit Karbolsäurefuchsin-Karbolsäurejodgrün aus (vgl. Enzyklopädie Bd. 1, S. 628). Hiebei färbte sich das Hyalin rot.

Es dürfte also wohl angebracht sein, diese Degenerationsform als hyaline zu bezeichnen. Ich versuchte nun einen Grund für dieses eigentümliche Verhalten zu finden. Es fiel mir auf, dass diese Degeneration weniger ausgedehnt bei den Metastasen in gut durchblutetem Gewebe, wie in Leber und Lunge, sich vorfand, dass

dagegen die Krebsnester, die von Muskulatur und straffem Bindegewebe umgeben waren, wie im Korpus und vor allen Dingen in der Portio, diese Erscheinung in ganz besonders ausgeprägtem Maase zeigten. An den Blutgefässen in der Umgebung dieser Nester konnte ich mit Ausnahme einer ganz leicht angedeuteten Intimaverdickung nichts besonders nachweisen, doch fällt auf, dass die Blutgefässe ein mehr spaltförmiges Lumen besitzen, wo das Karzinom, wie es dies ganz besonders gern tut, im perivaskulären Bindegewebe seine Ausläufer aussendet. Besteht nun die Umgebung der Karzinomstränge aus festem Gewebe, wie z. B. in der Portio, so ist es denkbar, dass das Karzinom durch sein Weiterwachsen sich selbst die Blutzufuhr beschränkt und dadurch zu den Degenerationen Veranlassung gibt. Ein Punkt, auf den ich schon bei der Beschreibung hinwies, dürfte diese Annahme vielleicht unterstützen. Es fällt auf, dass die Kerne der Karzinomzellen kleiner und dunkler gefärbt, der Protoplasmasaum schmäler, die Zellen enger aneinander gelagert sind, wenn wir die Nester in der Portio betrachten. Bei den Metastasen in der Leber sind die Kerne grösser und heller, der Protoplasmasaum breiter, die Zellen selbst nicht so enge aneinander gedrängt; das ganze Zellennest macht einen behäbigeren und wohlgenährteren Eindruck. Man hat den Eindruck, als ob in letzterem Falle sich die Zellindividuen besser ausbreiten und ernähren können, da ihrem Wachstum fast kein Widerstand von dem weichen, blutreichen Lebergewebe entgegengesetzt wird. Auf diese Erscheinung weist auch Henke in seiner mikroskopischen Geschwulstdiagnostik (S. 155) hin. Er schreibt: „Ist der Wachstumswiderstand ein grosser, so kann es sein, dass in den metastatischen Knoten die Karzinom-

nester eine viel gedrücktere Ausbildung zeigen. Die Zellen sind im ganzen kleiner, ebenso die Kerne.“ Er weist darauf hin, dass für die Metastasen von Mammakarzinomen der Wachstumswiderstand in der quergestreiften Muskulatur des Pektoralis offenbar ein sehr hoher sei, so dass die Zellen dieser Metastasen gegenüber denen des Primärtumors kleiner und gedrückter erscheinen. Nun hat aber die quergestreifte Muskulatur eine sehr reiche Blutversorgung, im Gegensatz zum straffen Gewebe der Portio; auch ist der Wachstumswiderstand in diesem straffen Gewebe sicher ein sehr hoher. Wenn wir diese beiden Gründe, hoher Wachstumswiderstand und geringe Blutversorgung, die durch die Wachstumsausdehnung der Karzinomnester noch beschränkt wird, zusammennehmen, so können wir es wohl verstehen, dass diese Degenerationen sich in der Portio besonders schön zur Darstellung bringen.

Bei der Beschreibung dieses Präparates wies ich darauf hin, wie diese hyaline Degeneration die Krebsnester in immer grösserer und grösserer Ausdehnung befällt, bis nur ein schmaler Rand von Karzinomzellen übrig bleibt, und zuletzt auch dieser verschwindet, sodass der Inhalt der ganzen Alveole von einer hyalinen Masse erfüllt ist, in der wir manchesmal spärliche Bindegewebszellen des Stromas noch erblicken können. Ich habe weiter beschrieben, wie von dem umgebenden Bindegewebe aus, junge Bindegewebszellen in die hyaline Masse eindringen, wie dieselbe durch stärker und stärker werdende Bindegewebszüge zerteilt wird, dass zuletzt nur noch zwischen derben Bindegewebszügen geringe Reste hyaliner Substanz übrig bleiben, die wohl zuletzt auch noch der Resorption anheimgefallen wären, wenn nicht der Tod den Prozess unterbrochen hätte. Bei

nochmaliger genauer Durchsicht der Präparate gelang es mir auch, allerdings nur ganz vereinzelt, am Rande der hyalinen Massen Riesenzellen nachzuweisen, die ganz den Charakter der Fremdkörperriesenzellen haben. Hierdurch dürfte nachgewiesen sein, dass gewissermassen ein Selbstheilungsvorgang an diesen Krebsnestern stattfindet. Die Zellen der Krebsnestern degenerieren und sterben ab, es wird das ganze Krebsnest durch hyaline Massen ersetzt, diese werden durch Bindegewebszüge durchwachsen und zerteilt, und fallen schliesslich der Resorption anheim, wobei das Auftreten von Riesenzellen an bindegewebsreichen Stellen als Zeichen der Resorption zu deuten wären. (Petersen, Beitr. z. Lehre von Carzinom, Bruns Beiträge Bd. 32.)

Nach Abschluss der Arbeit find ich noch eine Arbeit von Obata, (statistischer Beitrag zur Morphologie des Uturus-Karzinoms, Archiv für Gynäkologie, Bd. 99, Heft 3), der das Material von Robert Meyer, im Ganzen 244 Fälle von Korpuskarzinom untersuchte. Unter diesen Fällen sind mehrere mit Verhornung und mucinöser Degeneration, hyaline Degeneration wie in unserem Falle hat er nicht beobachtet. Es ist dies ein weiterer Beweis für die schon oben behauptete Seltenheit dieser Degenerationsform.

Es sind nun noch einige weitere Eigentümlichkeiten dieses Falles zu besprechen und zwar das Bestehen einer Pyometra, eines Schleimhautpolypen am Uterusfundus, sowie die Frage der Metastasen.

Pyometra bei Cervixkarzinom ist nicht so selten beobachtet, es versteht sich dieses von selbst, da die engste Stelle des Uteruslumens, der innere Muttermund, bei dieser Geschwulstform, leicht verlegt werden kann. Die Angaben über die Häufigkeit derselben schwanken

zwischen 2 und 6%. Über die Häufigkeit bei Korpuskarzinom konnte ich keine bestimmten Angaben auffinden. (Ich konnte nur einen einzigen sicheren Fall von Korpuskarzinom mit Pyometra auffinden. Es handelt sich um ein Adenomkarzinom des Körpers den Maunu af Heurlin im Archiv für Gynäkologie Bd. 94, Heft 2 beschreibt.) Häufig scheinen diese Komplikationen nicht vorzukommen. Es hat dies wohl seinen Grund darin, dass es zur Ausbildung einer Pyometra erst dann kommen kann, wenn das Korpuskarzinom die Gegend des inneren Muttermundes zum Verschluss gebracht hat. Oberndorfer (Referat in Monatschrift für Geburtshilfe und Gynäkologie Bd. 27 Heft 1) teilt einen Fall von Cervixkarzinom kompliziert durch das Auftreten einer Pyometra mit, bei dem es zu einer Spontanperforation in die Bauchhöhle gekommen war. In unserem Falle beträgt die Wandstärke am Fundus nur noch 5 mm. Bei längerer Dauer der Erkrankung wäre hier ein solcher Ausgang nicht ausgeschlossen gewesen.

Polypöse Schleimhautwucherungen sind ziemlich häufig beschrieben; Sch. u. K. (S. 591) fanden 10 derartige Neubildungen; davon waren 5 krebsfrei. Frankenstein, (Monatschrift für Geburtshilfe und Gynäkologie Bd. 30, Heft 6) beschreibt einen Fall, bei dem ein ganzes Bündel von Polypen aus dem äusseren Muttermund heraushing, die kein Zeichen von Bösartigkeit aufwiesen. Curettage nach Entfernung der Polypen ergab das Bestehen eines Karzinoma corporis adenomatosum. Am Präparate fanden sich im Inneren noch 2 kleine Polypen, die karzinomatös erkrankt waren. Strassmann, (Zentralblatt für Gynäkologie Nr. 14, 1911), berichtet über einen Polypen, der selbst gutartig war, dessen Stiel aber

von einem Karzinom durchwachsen wurde, sodass der Polyp zur Ausstossung gelangte. In unserem Falle ist der Polyp nicht von Karzinomszellen infiltriert, dagegen wurde er von gynäkologischer Seite als Adenoma malignum bezeichnet. Abgesehen davon, dass endlich einmal dieses gynäkologische Reservatrecht, ein ausgesprochenes Karzinom als Adenom zu bezeichen, aufgegeben werden sollte, kann in diesem Falle von einer Bösartigkeit nichts festgestellt werden. Ich habe schon oben bei der Besprechung der Präparate darauf hingewiesen, dass nirgends ein Einwachsen in die Muskulatur zu beobachten ist. Wenn man sich auch nicht auf den strengen Standpunkt von Lubarsch stellt (Verhandlungen der deutschen pathologischen Gesellschaft in Kiel 1908), der betont, dass er grundsätzlich erst dann ein Karzinom diagnostiziert, wenn er ein infiltrierendes und destruierendes Wachstum feststellen kann, so haben wir doch noch genügend andere Anhaltspunkte, um uns über eine Bösartigkeit schlüssig zu werden. Es sind hier vor allen die Arbeiten von Hauser zu nennen (Virchows Archiv Bd. 138, Zieglers Beitr. Bd. 22, Zentralblatt für pathologische Anatomie Bd. 10) in denen, allerdings für den Plattenepithelkrebs, darauf hingewiesen wird, dass wir als ein Zeichen beginnender Bösartigkeit Änderungen am Zellkern, wie Zunahme der färbbaren Chromatinsubstanz, Fehlen eines Kernkörperchens, dann veränderte Grössenverhältnisse zwischen Kern und Zellleib, Fehlen der Abgrenzbarkeit der Zellen untereinander ansehen müssen. Dieselbe Ansicht vertreten auch Sch. u. K. (Seite 527 und 543). Von allen diesen Zeichen sehen wir an unserem Polypen kein einziges. Die Zellkerne sind nicht übermässig chromatinreich, das Kernkörperchen ist deutlich zu sehen, es besteht kein Miss-

verhältnis zwischen Zellkern und Zelleib, die einzelnen Zellen sind gegeneinander abgrenzbar. Die einzige pathologische Eigentümlichkeit besteht darin, dass die Zellen mehrreihig angeordnet sind; sie erinnern in ihrer Anordnung an die Opitz-Gebhardschen Schwangerschaftsdrüsen. Auch das von Winter (Lehrbuch d. klin. Diagnostik Seite 372) angegebene Zeichen der Fensterung fehlt. Als einziges Zeichen einer Bösartigkeit könnte vielleicht die intensive Desquamation des Epithels angesehen werden, aber auch darauf dürfen wir keinen besonderen Wert legen, da wir bedenken müssen, dass der Polyp frei in die Eiterhöhle der Pyometra hineinhing und seine Oberfläche dadurch gewiss einer intensiven Reizung ausgesetzt war. Es handelt sich also sicher nur um ein gutartiges Adenom wie wir es an anderen Schleimhäuten z. B. der Nase, öfter zu sehen bekommen.

Nun zur Frage der Ausbreitung des Krebses. Wir konnten an allen Präparaten leicht feststellen, dass die Krebsnester sich hauptsächlich in den Lymphgefässen und Lymphspalten vorschieben. Wir finden aber auch häufig Krebszellen in den Venen.

Die Metastase an der Harnröhre fordert bei oberflächlicher Betrachtung geradezu dazu auf, von einer Impfmetastase zu sprechen, besonders da das Epithel über den Knoten an zwei Stellen geschwürigen Zerfall zeigt. An diesen Stellen wären die Krebszellen eingedrungen. Wenn wir dann aber das Bindegewebe des Antecervialraumes und des Septum urethrovaginale betrachten, so sehen wir, worauf ich schon bei der Beschreibung der Präparate hinwies, in den Lymphspalten Krebszellen liegen. Es handelt sich also sicher um eine durch retrograden Lymphtransport bedingte Meta-

stase, was weiter gar nicht verwunderlich erscheint, da die Lymphdrüsen im kleinen Becken mit Krebszellen vollgepfropft sind. Ebenso findet sich (vgl. die makroskopische Beschreibung des Präparates) in der Mitte der hinteren Scheidenwand ein Krebsknoten, der aber von intaktem Epithel überzogen ist. Sehen wir uns in der Literatur nach Miterkrankungen der Scheide um, so finden wir bei Sch. u. K. (Seite 596) die Angabe, dass von 135 Fällen in 56 Fällen die Scheide miterkrankt war. Allerdings handelt es sich bei diesen Angaben nur um das Scheidegewölbe. Glockner (Hegars Beitr. Bd. 6, S. 267) beschreibt einen Fall einer Metastase am Harnröhrenwulst, die nach der Exstirpation der Gebärmutter aufgetreten war. Offergeld (Monatsschr. Bd. 29) kommt auf Grund seiner Untersuchungen zu dem Schlusse, dass die Metastasen an tiefen Stellen des Genitalschlauches nicht so selten sind. Er schätzt sie ungefähr 5—6 %. Häufig treten diese Metastasen an den distalen Teilen früh auf und führen die Patientin zum Arzte (ähnlich unserem Falle). Offergeld fasst diese Metastasen als auf dem Lymphwege entstanden auf, will aber die Entstehung auf dem Blutwege in seiner Arbeit im Archiv für Gynäkologie Bd. 78 nicht ablehnen.

Über das Vorhandensein von krebsiger Infiltration im Parametrium habe ich schon bei der Besprechung der Präparate das Nötige gesagt. Von den Lymphdrüsen waren die iliakalen, hypogastrischen und lumbalen intensiv vom Karzinom befallen. Das Befallensein der Leistendrüsen kann man sich auf verschiedene Weise erklären. Bekanntlich gehen die Lymphbahnen der äusseren Genitalien und des unteren Teiles der Scheide zu den oberflächlichen und tiefen Leistendrüsen. Dieselben können also, da wir Krebsnester in diesem Gebiete

haben, von hier aus infiltriert worden sein. Es geht aber auch vom oberen Teil des Korpus entlang dem Ligamentum rotundum eine Lymphbahn zu den tiefen Leistendrüsen, die ihrerseits mit den oberflächlichen Drüsen zusammenhängen. Auf welchen von beiden Bahnen die Krebszellen zu den Leistendrüsen gelangten, vermag ich nicht zu entscheiden.

Interessant ist, dass das Lig. sacrouterinum krebsig infiltriert war. Es dürfte dies wohl ein Beweis hierfür sein, dass in der Höhe des inneren Muttermundes der Krebs die Grenzen der Gebärmutter überschritten hatte. Sch. u. K. (S. 451) bezeichnen die Infiltration dieser Ligamente als selten. Brunet (Archiv für Gynäkologie Bd. 78) fand sie dagegen in ungefähr 14 % seiner Fälle. Weitere Angaben in der Literatur konnte ich nicht auffinden, sodass ich nicht zu entscheiden vermag, ob diese Erscheinung eine Seltenheit bei Korpuskarzinomen ist.

Der Ureter erwies sich als krebsfrei. Es stimmt dies mit der Ansicht von Wertheim, Döderlein, Stöckel u. a. überein, dass der Ureter selten vom Karzinom ergriffen wird.

Tuben und Ovarien sind seltsamerweise frei von Infiltrationen geblieben. Interessant ist es, dass die bindegewebigen Auflagerungen auf dem Ovar Krebsknoten enthalten.

Wenn ich die hauptsächlichsten Besonderheiten dieses Falles noch einmal kurz zusammenfassen darf, so wäre zu sagen, dass bei einer relativ jungen, 32 Jahre alten Frau ein Korpuskarzinom auftrat, das sich klinisch zunächst gar nicht bemerkbar machte. Erst die Folgen einer ausgebreiteten Metastasierung führte die Patientin zum Arzte.

Pathologisch-anatomisch handelt es sich um ein primär drüsiges, sekundär solides Korpuskarzinom, das zur Überschwemmung des ganzen Körpers mit Metastasen des gleichen Baues geführt hat. Die Karzinomnester zeichnen sich durch ausgedehnte hyaline Degenerationen aus, die zu lokalen Selbstheilungsvorgängen führen. Gleichzeitig bestand eine Pyometra, die zu hochgradiger Verdünnung der Uteruswand am Fundus führte, und ein adenomatöser Schleimhautpolyp, der frei von Karzinom ist.

Die Literatur wurde nur da besonders angegeben, wo es sich um Arbeiten handelt, die in spezieller Beziehung zu den besprochenen Eigentümlichkeiten stehen. Die allgemeine Literatur findet sich in vorzüglicher Zusammenfassung in dem so oft erwähnten Werke von Schottländer und Kermauer (abgekürzt Sch. u. K.) über das Uteruskarzinom, sowie in der Arbeit von Winter im Handbuch der Gynäkologie von Veit, Bd. 3, 2. Hälfte. Eine zusammenfassende Darstellung zur Frage des Hyalins findet sich von Lubarsch, Ergebnisse der allgemeinen Pathologie Jahrgang 1, Abt. 2.

Zum Schlusse ist es mir eine angenehme Pflicht, Herrn Professor Hauser und Herrn Professor Merkel für ihre liebenswürdige Unterstützung, die sie mir bei der Anfertigung dieser Arbeit zu teil werden liessen, meinen herzlichsten Dank auszusprechen.

Figurenerklärung.

Fig. 1. Schematisierter Medianschnitt durch das Kaiserlingpräparat.

Die krebsigen Massen sind durch dunkelgrauen Ton hervorgehoben. Die Pfeile mit den Zahlen bedeuten die Stellen, von wo die gleichsinnig nummerierten mikroskopischen Schnitte entnommen sind. — Der Polyp am Uterusfundus ist durch P. bezeichnet.

Fig. 2. Schnitt durch den Uterusfundus mit Polyp. (Vergrösserung 27fach.)

Man sieht deutlich die Drüsenschläuche des Polypen sich von der Muskelschicht abheben, die sie nicht durchbrechen. Das Stratum submukosum ist frei von Karzinomnestern; erst im Stratum vaskulare treten die durch ihre dunkle Farbe auch bei dieser schwachen Vergrösserung erkennbaren Krebsnestern auf.

Fig. 3. Schnitt durch den adenomatösen Polypen. (Vergrösserung 180fach.)

Fig. 4. Krebsnest aus einem Schnitt durch die Portio. (Vergrösserung 180fach.)

Das Krebsnest liegt in einem Lymphgefässe, erkennbar durch die zirkuläre Anordnung des Bindegewebes seiner Wand. Das Epithel ist streckenweise erhalten, der Spaltraum ist durch Schrumpfung des Krebsnestes vergrössert. Die Krebszellen sind unregel-

mässig gelagert, haben einen intensiv gefärbten Kern. An der linken Seite der Figur erkennt man einige Krebszellen mit sehr grossem, helleren Kern. Hier beginnt die Einlagerung der staubförmig feinen hyalinen Körnchen. Weiter nach abwärts ist die hyaline Degeneration schon weiter fortgeschritten, von den Kernen sind nur noch vereinzelte Chromatinschollen zu sehen. Die hyalinen Massen lassen noch ungefähr die frühere Anordnung der Zellen erkennen.

Fig. 5. Krebsnest aus demselben Schnitte, gleiche Vergrösserung.

Es ist hier nur noch ein schmaler Saum von Krebszellen vorhanden, der übrige Raum des Nestes wird von den hyalinen Massen eingenommen. In diesen sind noch einige Kerntrümmer zu sehen, sowie einige längliche Zellkerne von Bindegewebszellen des Stromas.

Fig. 6. Aus demselben Schnitte bei gleicher Vergrösserung.

Von Krebszellen ist nichts mehr zu finden. In den hyalinen Massen ist eine grössere Menge von Bindegewebszellen zu sehen, von rechts oben her schiebt sich ein stärkerer Bindegewebszug in die hyalinen Massen vor.

Fig. 7. Aus dem gleichen Schnitte bei gleicher Vergrösserung.

Hier sind die hyalinen Massen von mächtigen Bindegewebszügen durchsetzt. In der Mitte des Bildes ist zwischen dichten Bindegewebszügen noch ein Rest der hyalinen Massen zu sehen. Am Rande ist verschieden stark das Eindringen von Bindegewebszügen in die hyaline Substanz zu beachten.

Lebenslauf.

Geboren wurde ich am 1. Juni 1883 als Sohn des Hauptlehrers Johann Eugen Heuner und seiner Ehefrau Elise, geborne Kirchner zu Nürnberg. Staatsangehörigkeit in Bayern. In Nürnberg besuchte ich zuerst die Volksschule, dann das königl. humanistische alte Gymnasium, dann das königl. Realgymnasium. Hier erhielt ich Juli 1903 das Reifezeugnis. Dem medizinischen Studium oblag ich während 11 Semestern an der Universität Erlangen, vor deren Prüfungskommission ich 1907 die ärztliche Vorprüfung, 1909 die ärztliche Prüfung bestand. Das praktische Jahr absolvierte ich an der medizinischen Poliklinik und am pathologisch-anatomischen Institut der königl. Universität Erlangen. Die Approbation als Arzt erhielt ich am 19. Juni 1910.

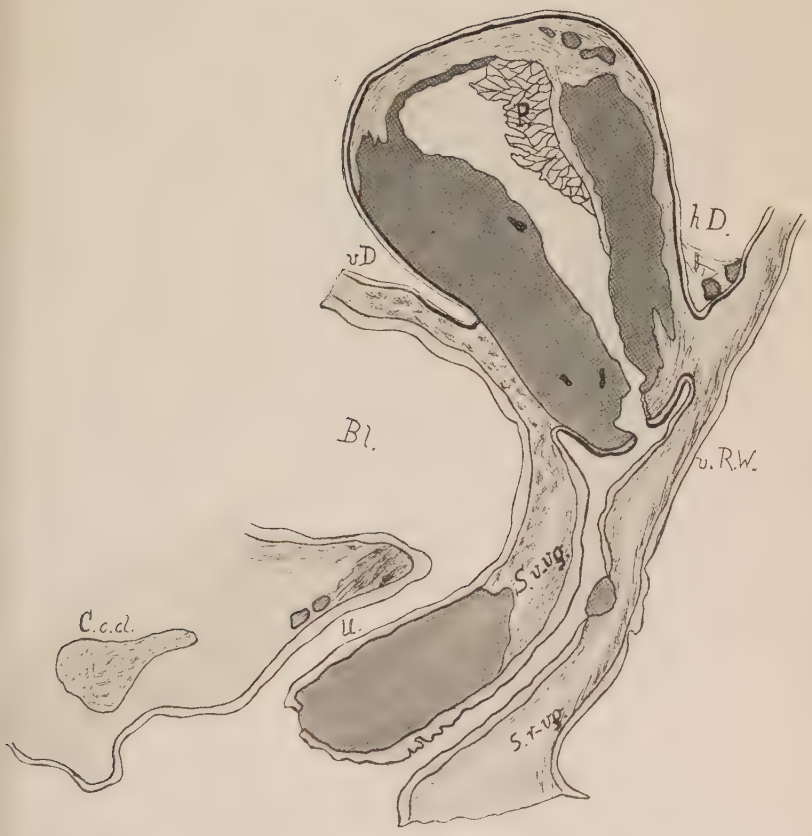

g. 1



Fig. 2

Fig. 3

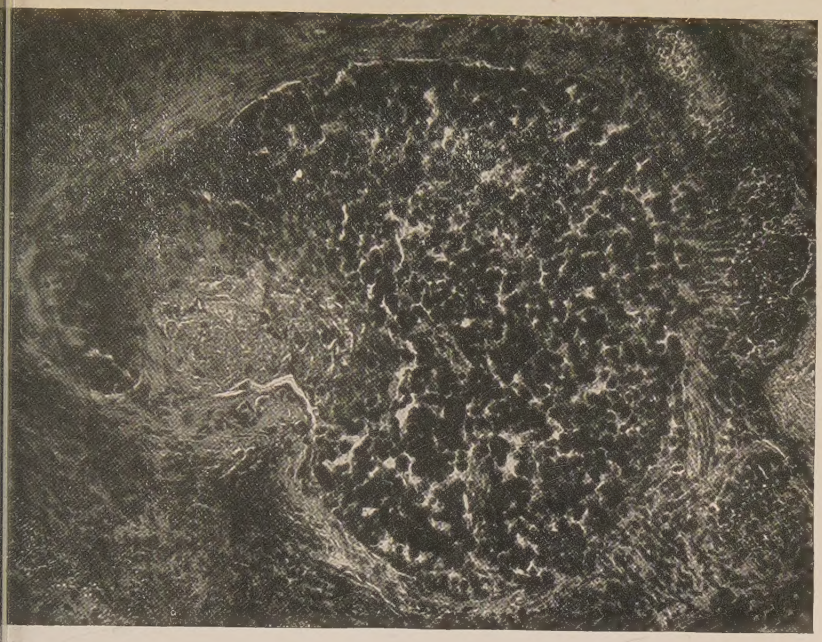

g. 4

g. 5

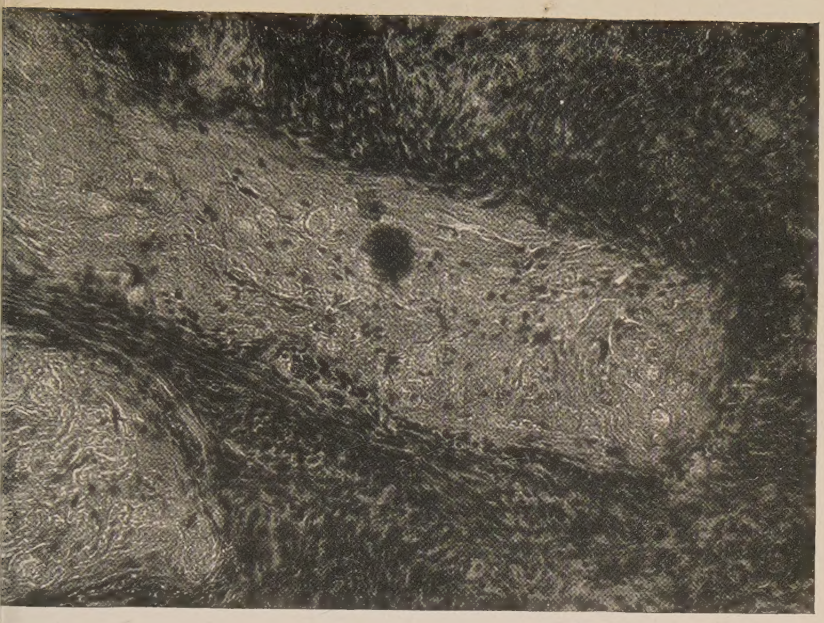

ig. 6

g. 7